

face

& body

magazin für ästhetik

3²⁰¹⁷

Fachbeitrag

Kompositorische Möglichkeiten
der Gesichtsästhetik
bei Masseterhypertrophie

Spezial

Geheimwaffe Mitarbeiter

Recht

Unzulässige Werbung für
Folgekostenversicherung



Kompositorische Möglichkeiten der Gesichtsästhetik bei Masseterhypertrophie

Autor: Dr. Dr. med. Manfred Nilius

Eine übermäßige Ausprägung des Musculus masseter wirkt sich nicht nur funktionell, sondern auch aus ästhetischer Betrachtungsweise auf die Harmonie eines menschlichen Gesichts aus. Besonders weibliche Betroffene empfinden die entstehenden markanten Züge als störend und wünschen sich Abhilfe. Eine Erfolg versprechende Therapieform findet sich in der Injektion von Botulinumtoxin A.

Ein schönes und harmonisches Gesicht trägt einen wichtigen Teil zur natürlichen Ausstrahlung bei, denn es ist die Visitenkarte eines jeden Menschen und maßgeblich für den ersten Eindruck verantwortlich. Die Harmonie wird dabei von der Form der Nase sowie des Ober- und Unterkiefers bestimmt. Diese Kombination ist bei allen Menschen einzigartig, jedoch entspricht sie nicht immer den eigenen Wünschen oder Vorstellungen. Insbesondere Disharmonien im fazialen Bereich können die Psyche des Menschen stark beeinflussen und sogar negativ beeinträchtigen. Ein Problem der täglichen Praxis ist die Masse-

terhypertrophie, die seit der Erstbeschreibung im Jahre 1880 das Interesse vieler Fachdisziplinen, wie beispielsweise der Dermatologie, der Plastischen Chirurgie sowie der Zahnmedizin etc., gefunden hat.¹ Durch Veranlagung oder starke Beanspruchung aufgrund von Bruxismus, unausgeglichene Okklusionsverhältnissen sowie Dysgnathien kann der Musculus masseter überdurchschnittlich wachsen und somit den Unterkiefer eckiger und das Gesicht breiter erscheinen lassen. Eine Masseterhypertrophie betrifft vor allem das Unter- und Mittelgesicht, jedoch wirkt sie sich auf die Harmonie des gesamten Gesichts aus.

Abb. 1a–c: Die 38-jährige Patientin vor dem Beginn der Behandlung im Januar 2013. (Bildquelle: Praxisklinik Nilius)




Abb. 1a

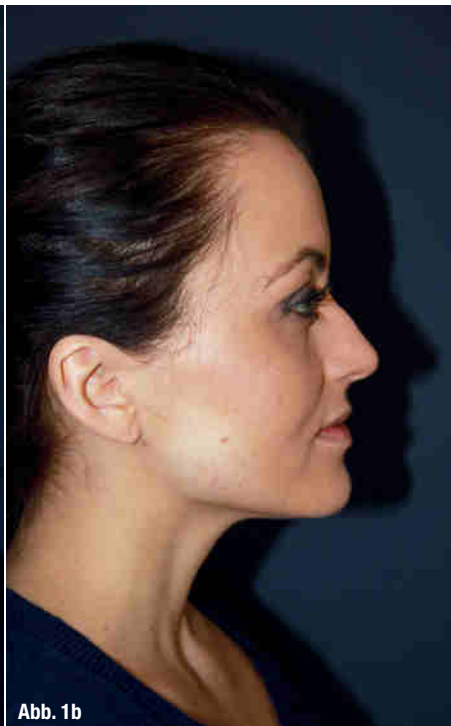


Abb. 1b

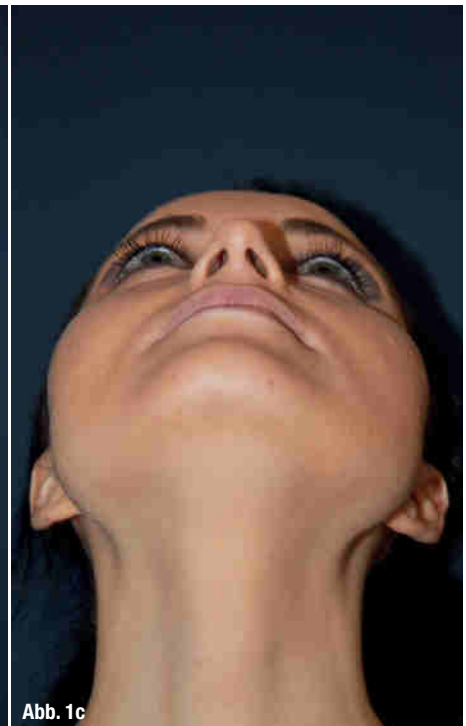
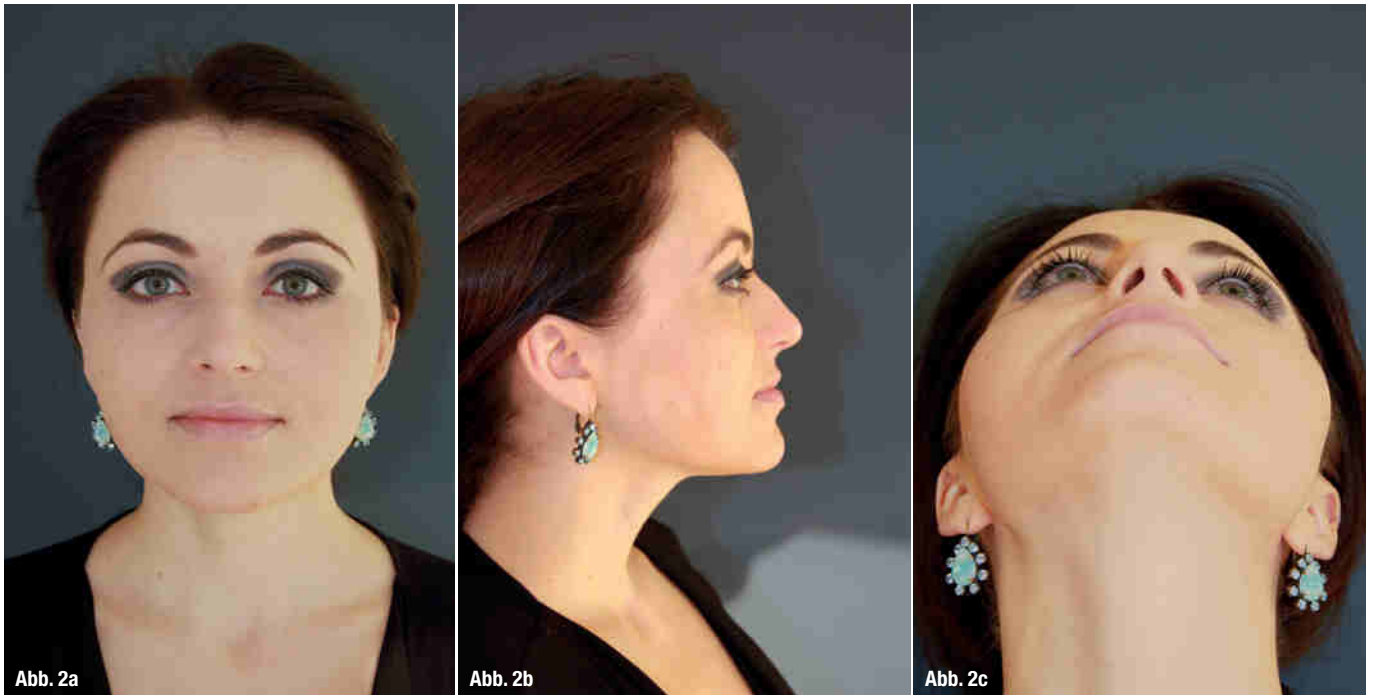


Abb. 1c



Insbesondere Frauen empfinden diese eckigen Gesichtszüge als männlich markant und störend, sodass oftmals der Wunsch nach einer kosmetischen Behandlung aufkommt. Neben dem ästhetischen Makel klagen Betroffene zudem oftmals über funktionelle Beeinträchtigungen, wie eingeschränkte Mundöffnung und Phonetik, Krämpfe, Kopfschmerzen oder Kiefergelenkgeräusche. Eine erfolgreiche Therapie zur Volumenminderung sowie Behebung der Masseterhypertrophie ist die muskuläre Botulinumtoxin A-Injektion. Diese erfolgt zur Wiederherstellung der Ästhetik und Entlastung des Kiefergelenks.

Beispiel aus der Praxis

Eine 38-jährige Patientin litt infolge eines Bruxismus massiv unter dem stark ausgeprägten Musculus masseter, der sogar Probleme bei der Aussprache bereitete und drückende Kopfschmerzen zur Folge hatte. Dies und die täglich verspannten Kiefermuskeln beeinträchtigten ihr Leben enorm. Eine klinische Befundaufnahme ergab ein reduziertes unteres Gesichtsdrittel aufgrund eines Abrasionsgebisses. Zudem zeigte sich sowohl ein beidseitig auffallender Musculus masseter als auch eine beidseitige Ausprägung der anterioren Musculi temporales. Die Foto-stat-Profilanalyse ergab Hinweise auf ein horizontales Kieferwachstum. In der En face-Darstellung zeigte die Patientin einen brachifazialen Gesichtstyp mit stark ausgeprägter transversaler Breite im unteren Gesichtsdrittel. Eine weiterführende funktionelle Untersuchung erwies eine Schlüssel-Schloss-Beziehung der Zähne infolge des Bruxismus sowie eine inverse Lachlinie links mit Nonokklusion, einer fehlenden Kontaktbeziehung der Zähne. Intraoral offen-

barte eine lückige Zahnstellung mit Staffelstellung, also eine versetzte Anordnung durch Platzmangel, erhebliche Belastungen für den Unterkiefer. Als Folge des Abrasionsgebisses versuchte das stomatognathe System, dies durch muskuläre Gegenregulation auszugleichen. Somit entstand eine ständige Anspannung der Kaumuskulatur, die zu folgenschwerer Fehlsowie Überbelastung mit multiplen Auswirkungen, wie Kopf- und Muskelschmerzen, aber auch Masseterhypertrophie, führte.

Ganzheitliche Methode für ein positives Gesichtsbild

Insbesondere bei einer Masseterhypertrophie mit Schmerzsymptomen sowie Einschränkungen der Funktion sollte ein ganzheitlicher Therapieansatz berücksichtigt werden. Dabei gilt es, im Rahmen der Funktionsdiagnostik die verschiedenen pathophysiologischen Zustände zu erfassen, um auf dieser Grundlage ein geeignetes Therapieverfahren zu bestimmen. Bei der Patientin erfolgte auf Basis des kompositorischen Gesichtskonzeptes eine ästhetische faciale Mehrschritttherapie. Im Einzelnen bestand die Behandlung aus einer dentalen und antimyopathischen sowie einer modellierenden Lippektomie. Dabei galt es zu beachten, dass eine Regulation der Disharmonien inklusive Verbesserung der Funktionstüchtigkeit stattfindet. Eine Entlastung der Kiefergelenke und des Zahnhalteapparates waren dabei unabdingbar. Zudem sollte das ästhetische Gesamtbild des Gesichts berücksichtigt werden, um ein dem Ideal entsprechendes Ergebnis zu erlangen. Als erste dentale Rehabilitation erfolgte sowohl eine partielle Ausformung der Zahnbögen mithilfe kera-

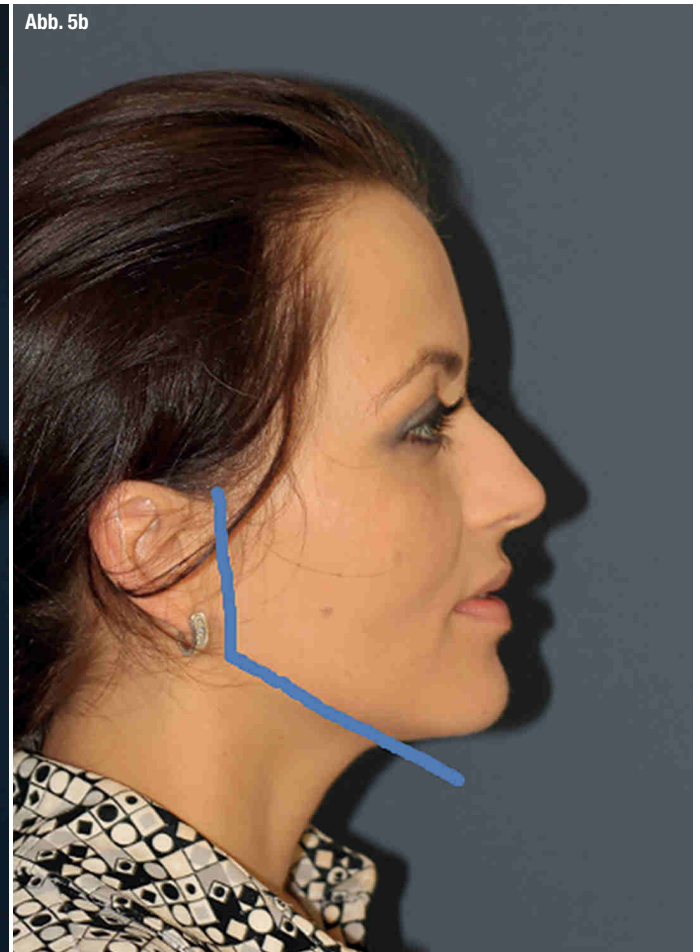
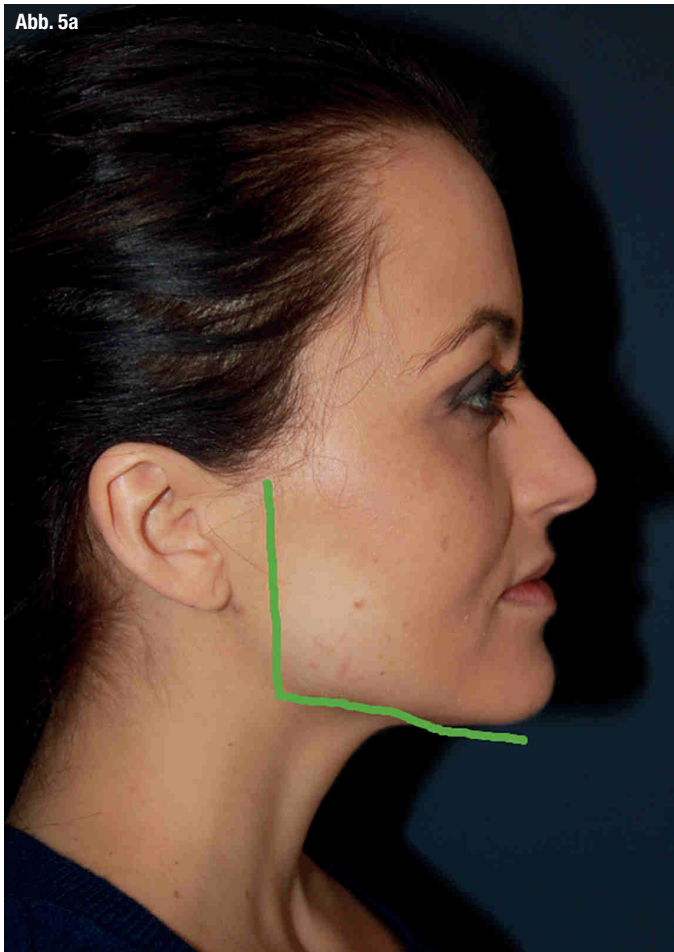
Abb. 2a–c: Die Patientin während der Behandlung im August 2015. (Bildquelle: Praxisklinik Nilius)

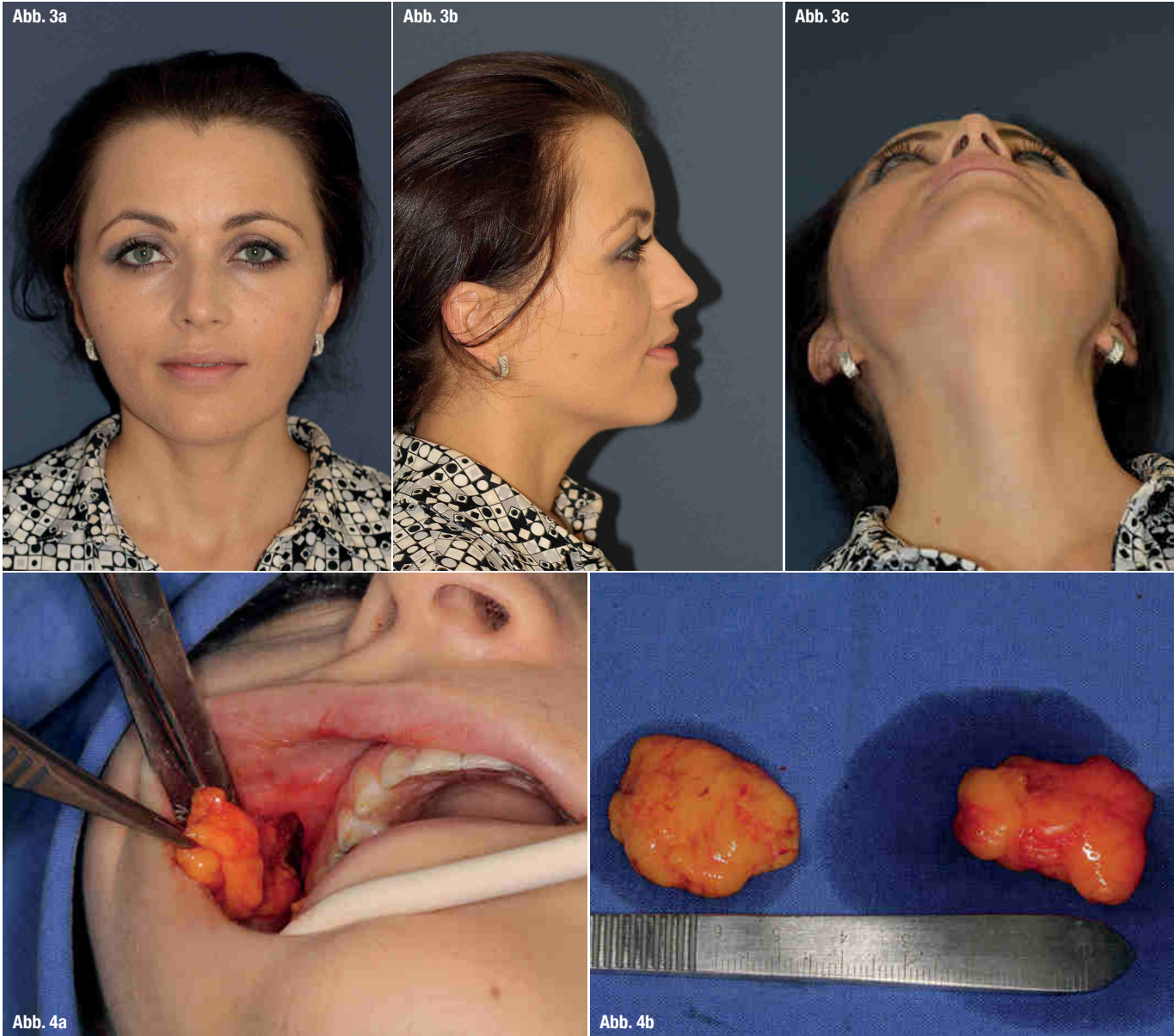

Abb. 3a–c: Die Patientin nach Abschluss der Behandlung im Juni 2016.
Abb. 4a und b: Lipektomie: Es erfolgte eine Ausformung des Mittelgesichts durch eine operative Entfernung des Bichat-Wangenfettpropfs auf beiden Seiten. (Bildquelle: Praxisklinik Nilius)

mischer Brackets am Unterkiefer als auch durch ein Langzeitprovisorium (PMMA) am Oberkiefer. Somit konnte bereits eine Ästhetisierung mit gleichzeitiger Bissanhebung eingeleitet werden. Um eine Veränderung der Kauhabits zu initialisieren, wurde bereits in einem frühen Stadium eine modellierende Myoplastik mithilfe von Botulinumtoxin A vorgenommen. Dabei wurde die Substanz mit einer sehr feinen Nadel an mehreren Punkten in den Musculus masseter sowie die anterioren Musculi temporales injiziert. Bereits nach 48 bis 72 Stunden zeigt sich ein erster Behandlungseffekt, die volle Wirkung setzt nach ein bis zwei Wochen ein und hält im Durchschnitt über einen Zeitraum von sechs bis neun Monaten. Um ein möglichst natürliches Ergebnis zu erzielen, sollten die Behandler vorab mit den Patienten besprechen, wie viel und an welchen Stellen Botulinum zum Einsatz kommt. Denn je nach Injektionstechnik, injizierter Menge sowie Verdün-

nungsgrad der Substanz entstehen unterschiedliche Resultate. Zwischenzeitlich erfolgte bei der Patientin eine Ausformung des Mittelgesichts durch eine operative Entfernung des Bichat-Wangenfettpropfs auf beiden Seiten. Diese gekapselten Fettkörper, die den Wangenbereich teilweise stark auspolstern, liegen in der Nische des Musculus masseter und bestehen hauptsächlich aus Baufett. Durch winzige Schnitte in der Mundschleimhaut wurden beide Polster bei der Patientin freipräpariert und entfernt. Aufgrund der hochstehenden Jochbeinprominenzen und der transversalen Gesichtsbreite wurde hier auf eine zusätzliche Entfernung der oberen Molaren verzichtet, um eine daraus möglicherweise resultierende übertriebene Hohlwangigkeit zu umgehen. Diese wird von den meisten Patienten als Auszehrung interpretiert und widerspricht dem gängigen Lifestyle-Gedanken von Vitalität.



Ästhetisches Ergebnis für Körper und Seele

Über einen Zeitraum von insgesamt 15 Monaten konnte mithilfe des operativen Eingriffs, kieferorthopädischer Begleittherapie, damit einhergehender physiotherapeutischer Manipulation im Bereich des kraniozervikalen Überganges, prothetischer Komplettanierung sowie dreimaliger Botulinumtoxin A-Injektion ein stabiles stomatognathes System erreicht werden. Zudem erfolgten regelmäßige Recalltermine über einen Zeitraum von drei Jahren, um ein konstant ästhetisches Ergebnis zu erzielen. Die posttherapeutische Fotostat-Analyse weist nach neurolytischer Myopathiebehandlung der Masseterhypertrophie durch Botulinumtoxin A-Injektionen einen klinisch deutlich offeneren Kieferwinkel im Vergleich zum Vorbefund auf. Durch die Verringerung der transversalen Untergesichtsbreite konnte eine V-Form des Gesichts auch im En face-Bild realisiert werden. Somit erhielt die Patientin deutlich femininere Gesichtszüge. Diese Feminisierung bestätigte auch die Eigenwahrnehmung der Betroffenen und zeigte auch psychologisch deutlich positive Effekte. Demnach entwickelte die Patientin ein ausgeprägtes Selbstbewusstsein, das sowohl ihre beruflichen als auch privaten Ambitionen unmittelbar beeinflusste.

Heute geht sie deutlich aufgeschlossener und selbstsicherer durchs Leben.

Literatur

1 Jürgen Abrams, Dr. med. Dr. med. dent. „Die Massetermuskulhypertrophie: Klinik – Ätiologie – Therapie“ Laryngo-Rhino-Otol 68 (1989). Georg Thieme Verlag, Stuttgart, New York. 386–387.

Abb. 5a und b: Ein Profilvergleich zwischen der Ausgangssituation (a) und dem Zustand nach der Gesamttherapie (b) zeigt einen deutlich offeneren Kieferwinkel. (Bildquelle: Praxisklinik Nilius)

Kontakt



Dr. Dr. Manfred Nilius

Praxisklinik Nilius
 Londoner Bogen 6
 44269 Dortmund
 Tel.: 0231 476447-64
 Fax: 0231 476447-65
 info@niliusklinik.de
 www.niliusklinik.de

Infos zum Autor

