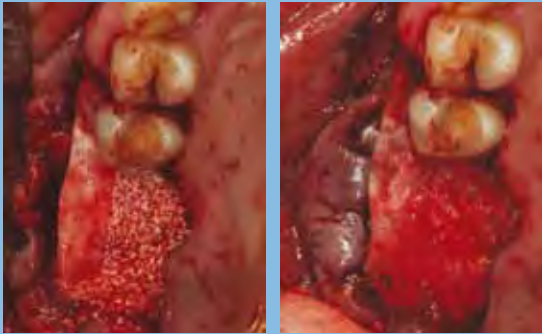


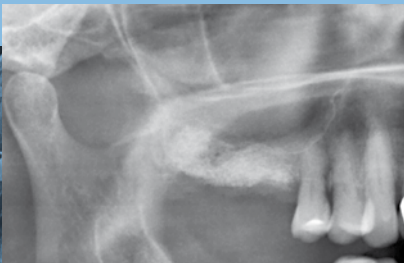Anwendungsbericht SIC b-oss und SIC b-mem

von Dr. Dr. Manfred Nilius, Dortmund



Bei einer 68 jährigen Patientin manifestierte sich klinisch und radiologisch eine chronische Parodontitis an den Zähnen 17 und 18, welche sich an Zahn 18 in einem akut entzündlichen Stadium zeigte. Auf dem OPG wurde, basal der betreffenden Zähne in Projektion auf den Sinus maxillaris, eine 20×30 mm grosse, homogene, halbkreisförmige Verschattung diagnostiziert.

Der Patientin wurden unter Antibiose (3 Tage; Clindamycin) in Lokalanästhesie die Zähne 17 und 18 entfernt. Gleichzeitig wurde über einen lateralen Zugang eine Mukozele ausgeschält. Der laterale Defekt wurde mit einer **SIC b-mem** gedeckt. Parallel dazu wurden die Extraktionsalveolen in Regio 17, 18 zum Erhalt des Knochenvolumens im Sinne einer «socket seal surgery» mit **SIC b-oss** augmentiert und mit der bis in den palatinalen Bereich extendierten Membran abgedeckt. Die palatinalen und bukkalen Knochenanteile stellten sich intraoperativ als ausreichend stabil und voluminös dar.



Ausschnitt aus postoperativem OPG

